Atteintes Pulmonaires chez le Plongeur

Réunion MedSubHyp / SoFraMAS

22 novembre 2014

Médecin en Chef Pierre LOUGE

Service de Médecine Hyperbare et Expertise Plongée

H.I.A. Sainte-Anne TOULON

Poumon = organe cible en plongée

Breathing at Depth: Physiologic and Clinical Aspects of Diving while Breathing Compressed Gas

Kay Tetzlaff, MD[a,*], Einar Thorsen, MD, PhD[b]

Clin Chest Med 26 (2005) 355 – 380

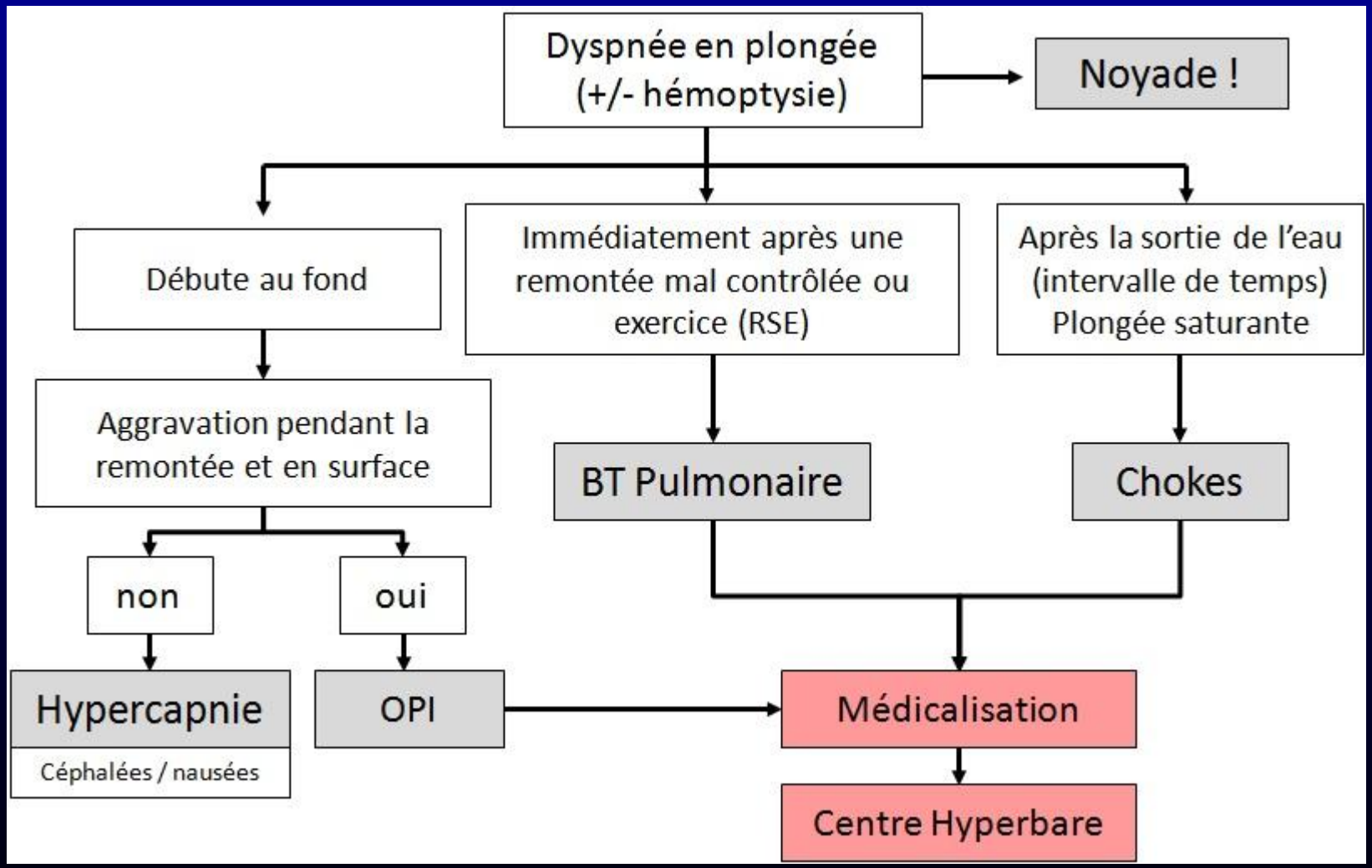

Les Urgences – eds Lavoisier 2015

Surpression Pulmonaire

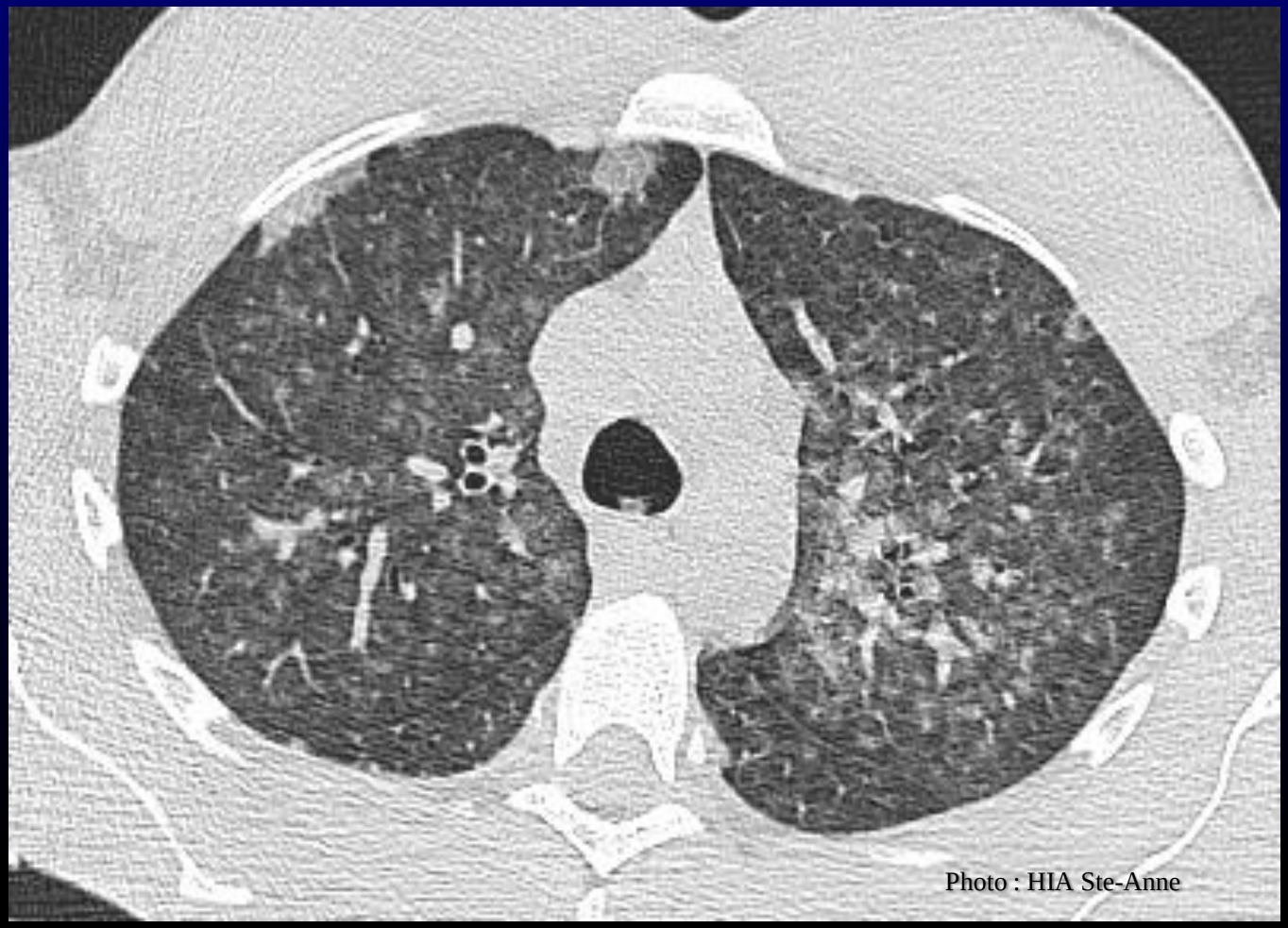

Quid des lésions pulmonaires pré existantes ?

7 avril 2010

12 août 2014

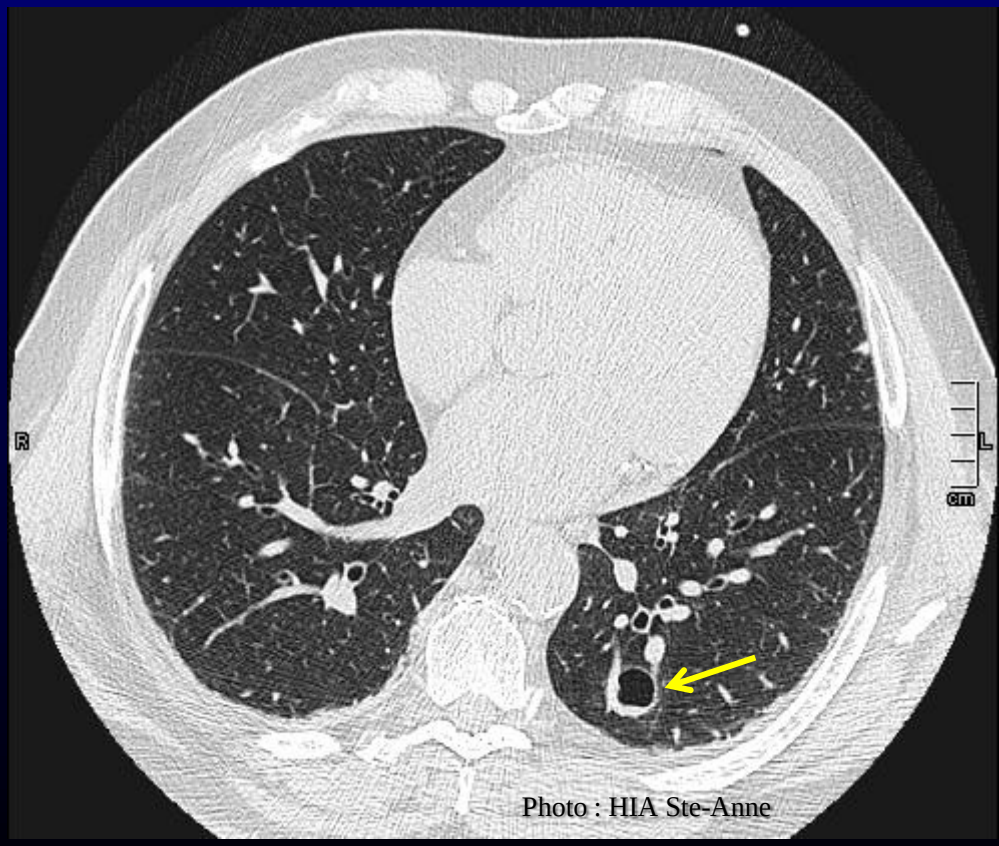

Quid des lésions pulmonaires pré existantes ?

14 Novembre 2014

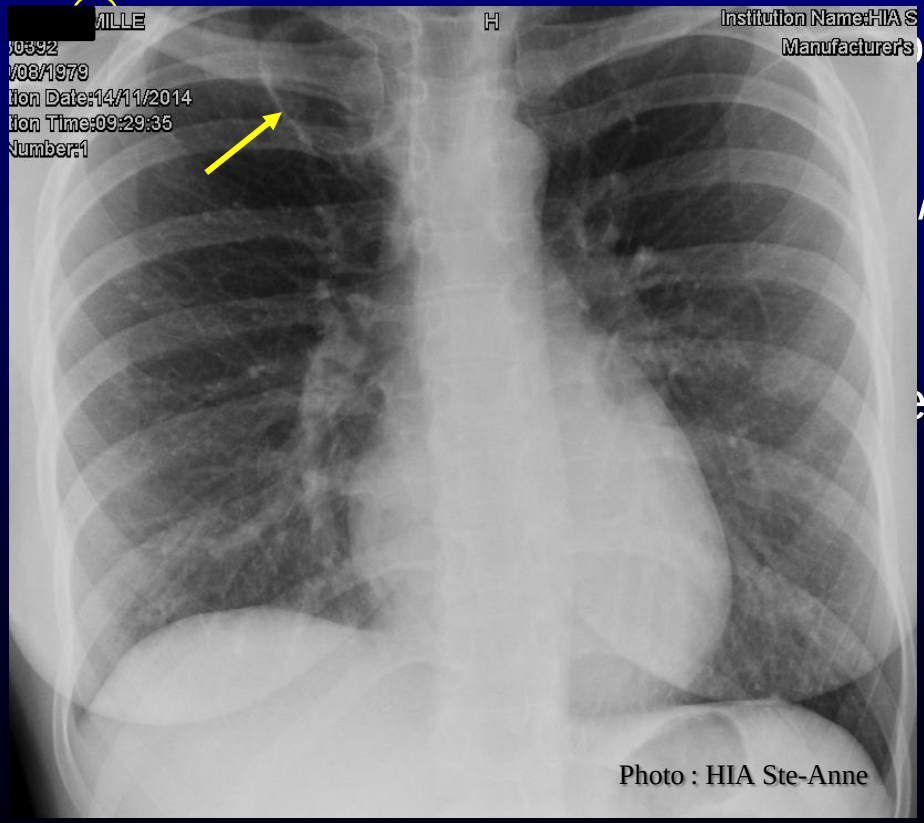

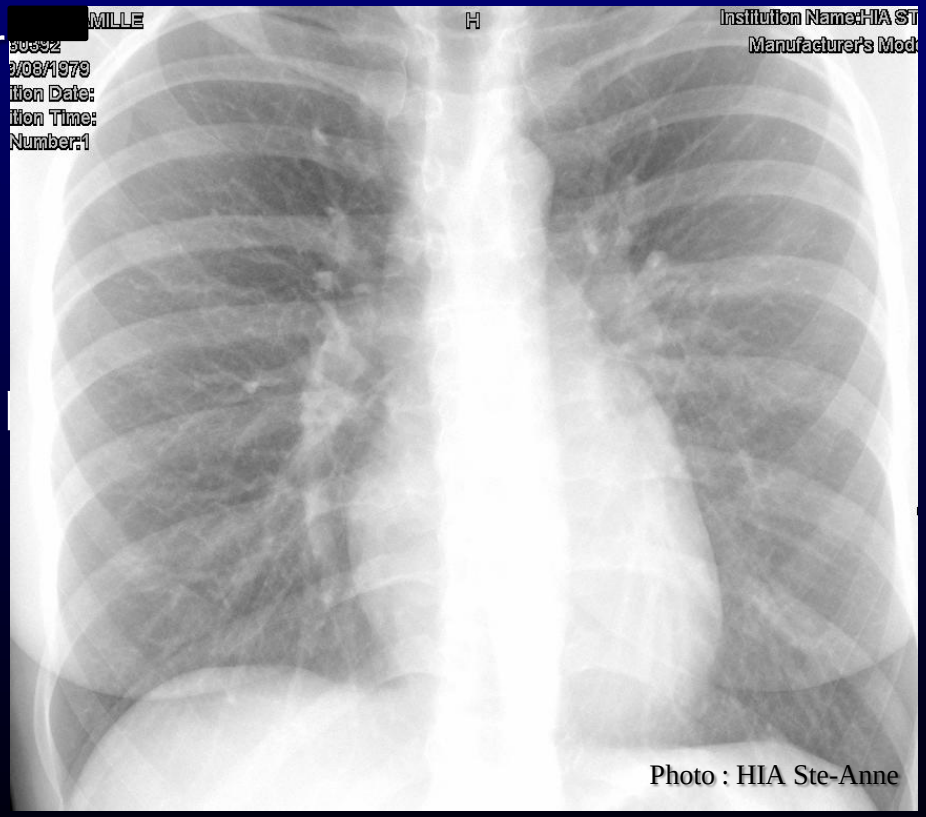

Visite Initiale 25/08/14

14 Novembre 2014

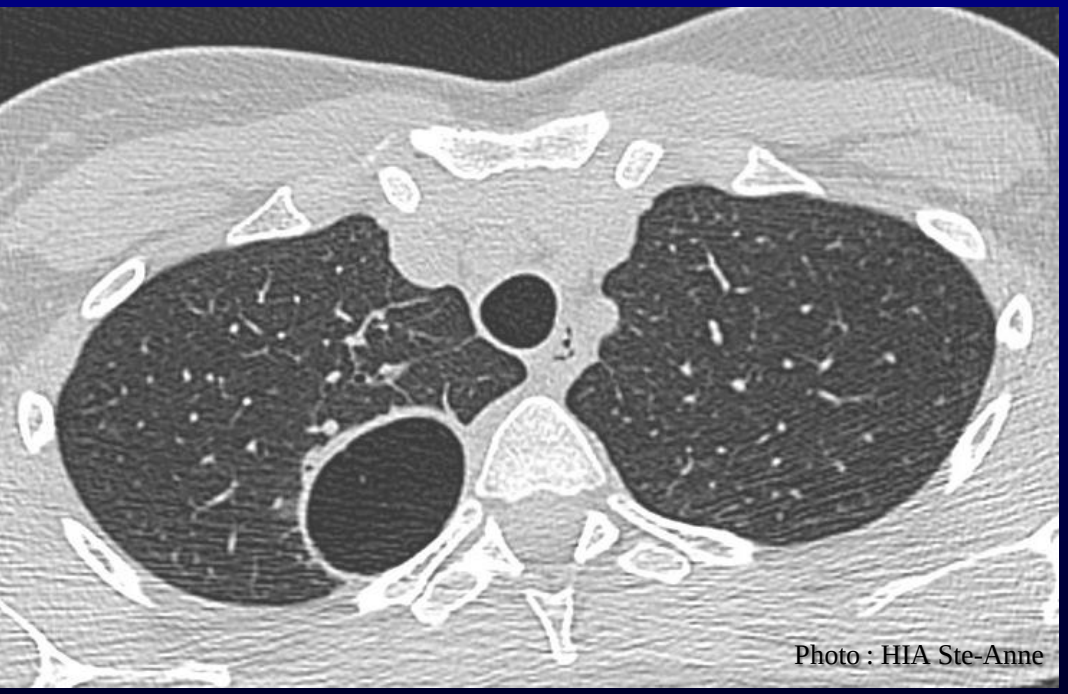

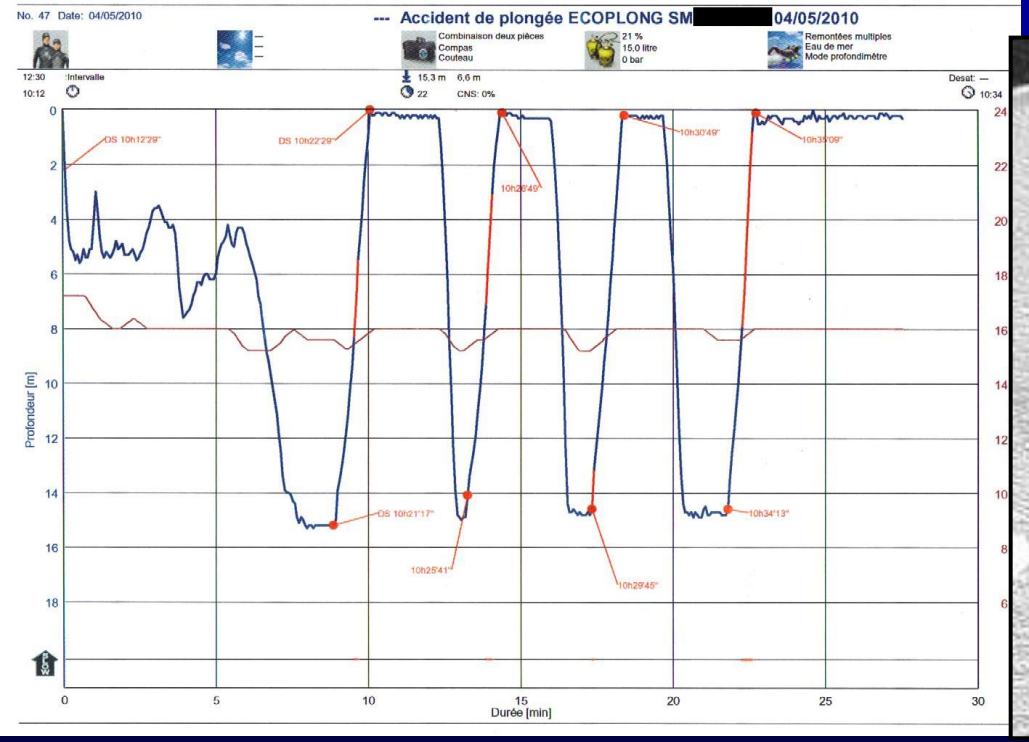

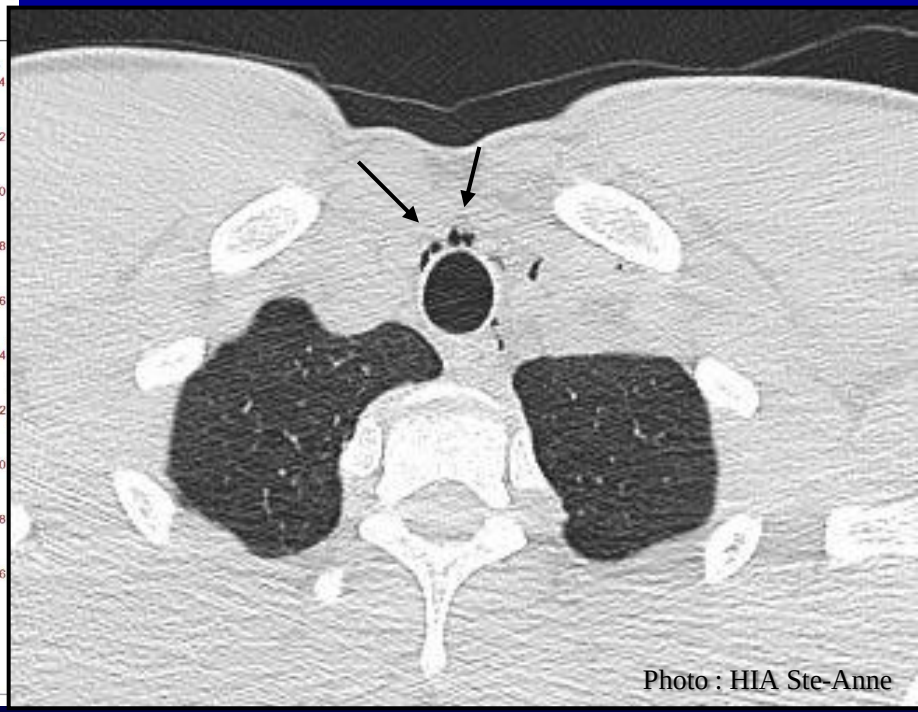
Photo : HIA Ste-Anne

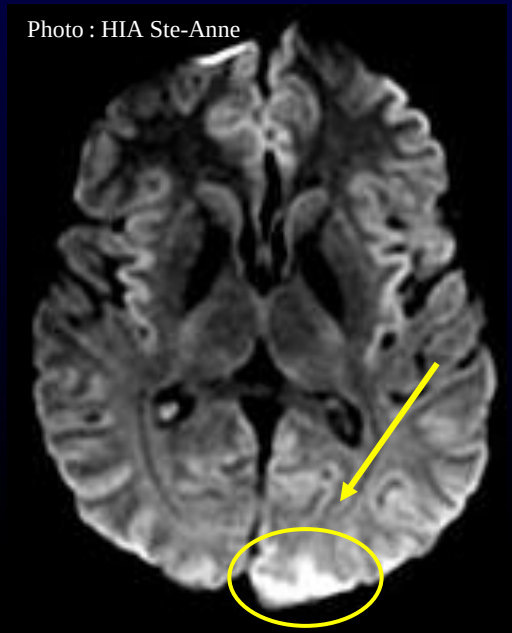
Photo : HIA Ste-Anne

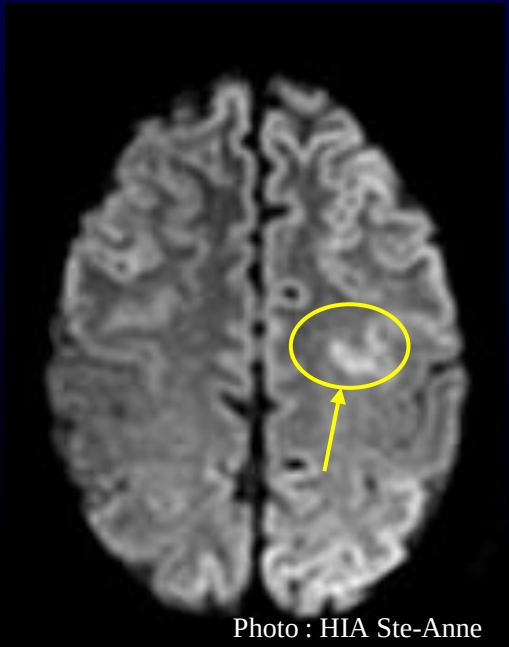
Photo : HIA Ste-Anne

14 Mai 2013

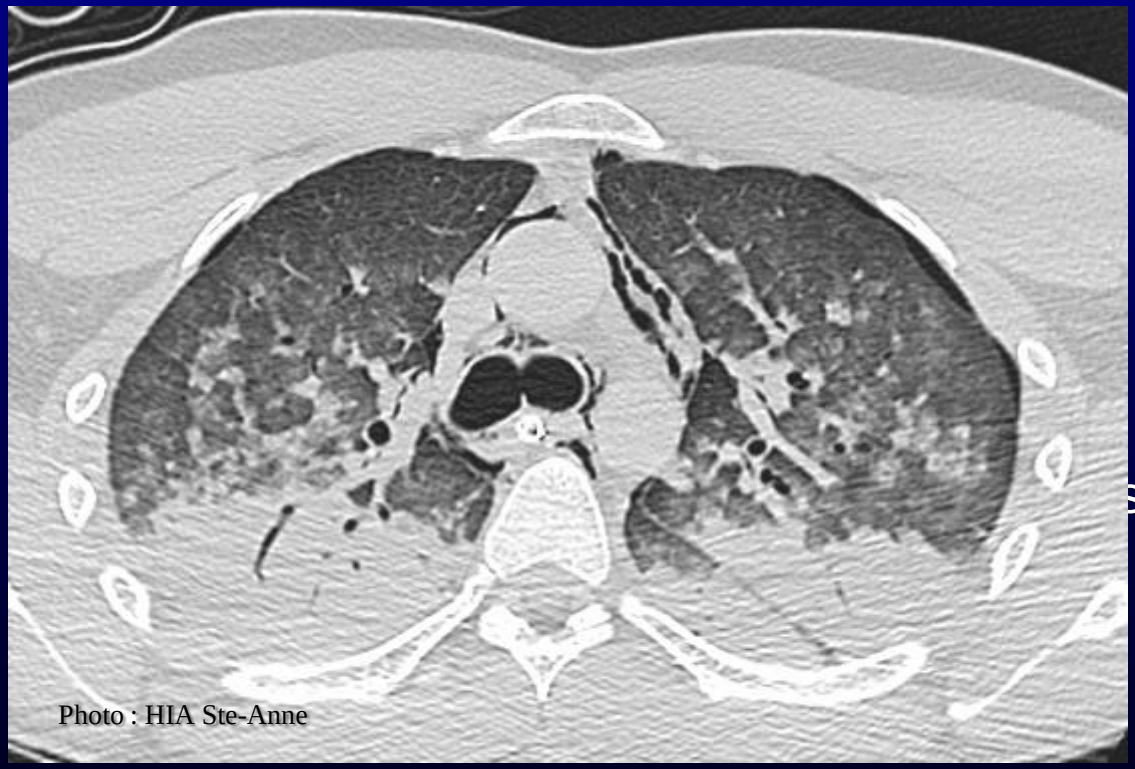

sc

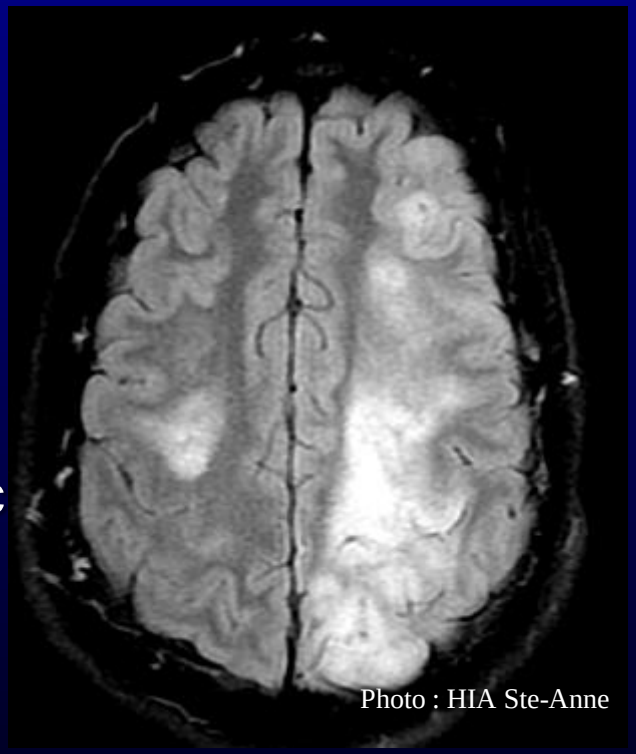

Hémiplégie droite séquellaire

20 septembre 2014

♂ 65 ans, Plongée Recycleur (Buddy

sifs

n

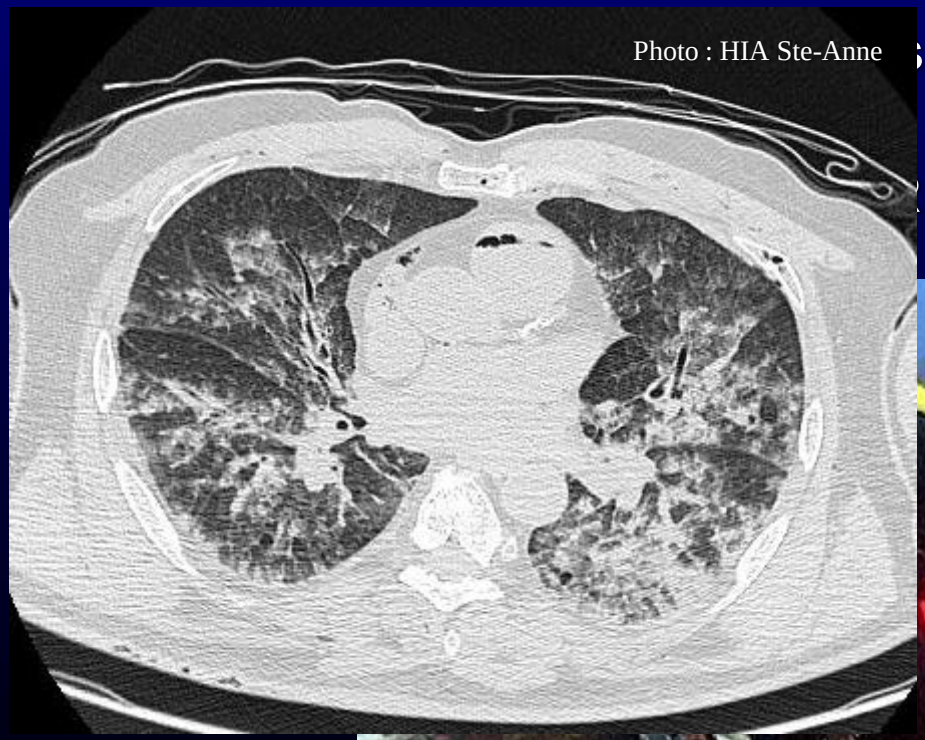

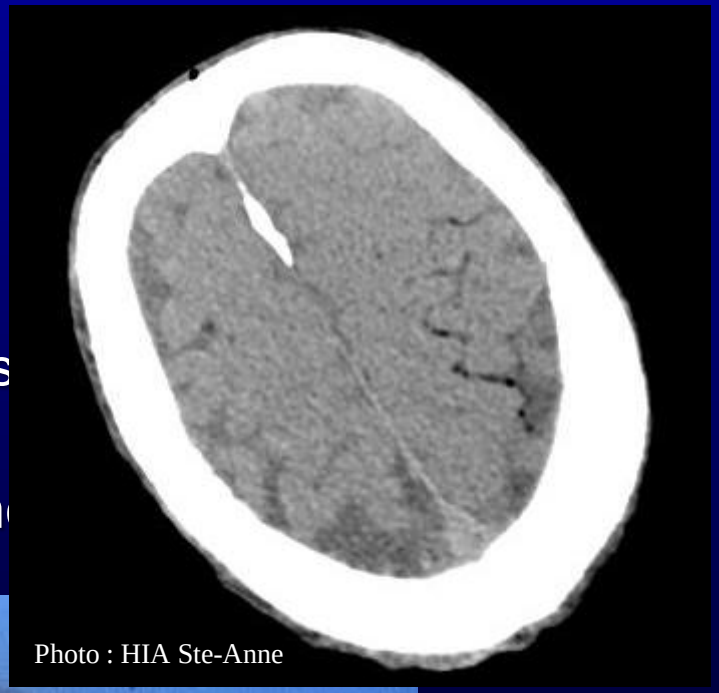

Œdème Pulmonaire d'Immersion

Plongée sous-marine =

Un modèle des effets des contraintes environnementales

sur le poumon (et le système CV ?)



Review Article

The Curious Question of Exercise-Induced Pulmonary Edema

Melissa L. Bates,[1] Emily T. Farrell,[1] and Marlowe W. Eldridge[1,2]

Pulmonary Medicine: 2011; 11: 1-7

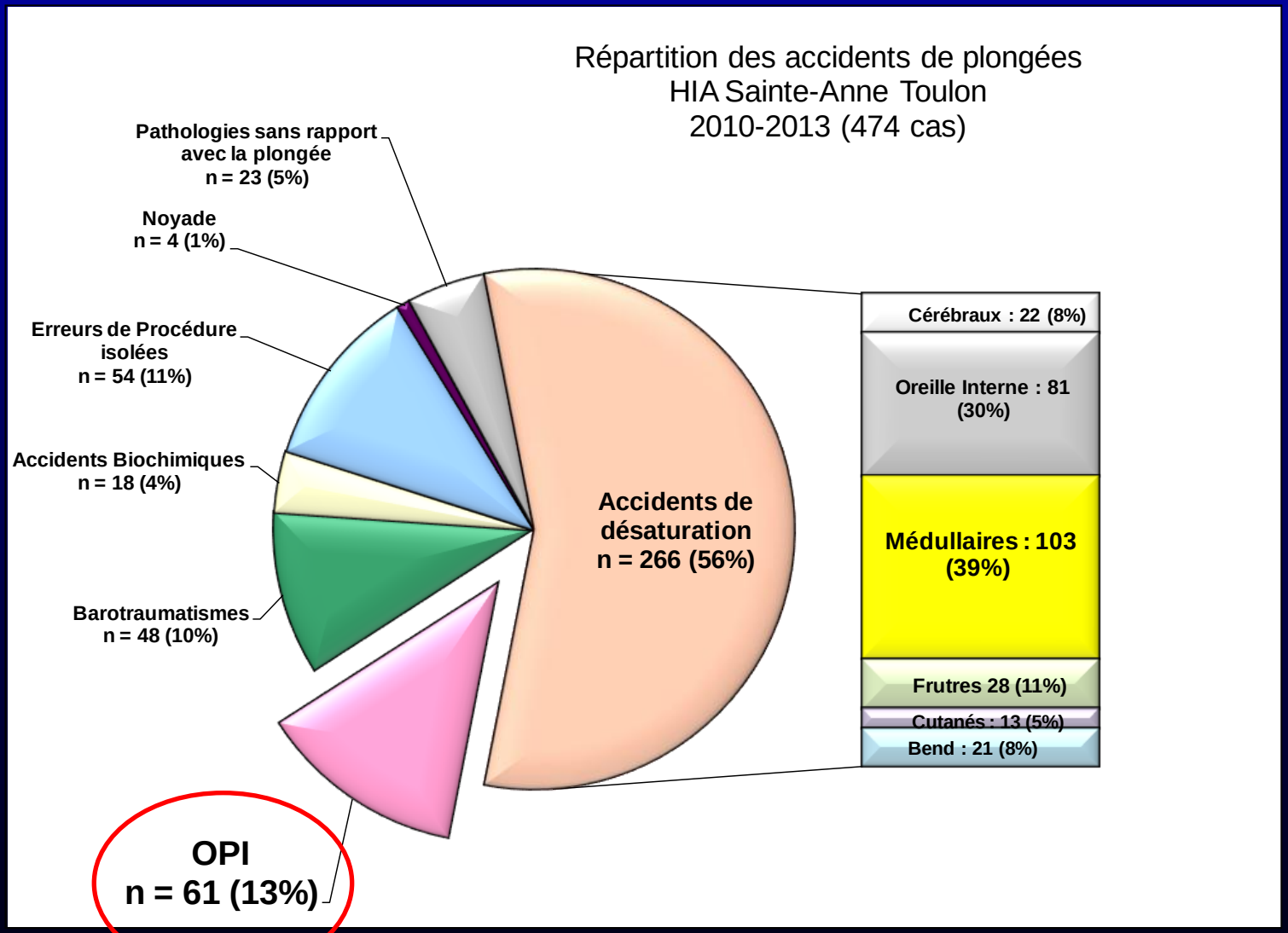

- ✓ 2,2 ‰ des plongeurs

Pons & coll Eur Respit J 1995

- ✓ 1,4 % des triathlètes

Miller & coll Am J Emergency Med 2010

7 Novembre 2014

♂ 23 ans, Elève Plongeur Démineur

1ère Longue Durée (2h30) au CRABE 60 %, 14 m

Au bout de 35’ :

- ✓dyspnée + toux
- ✓ puis crachats sanglants en surface

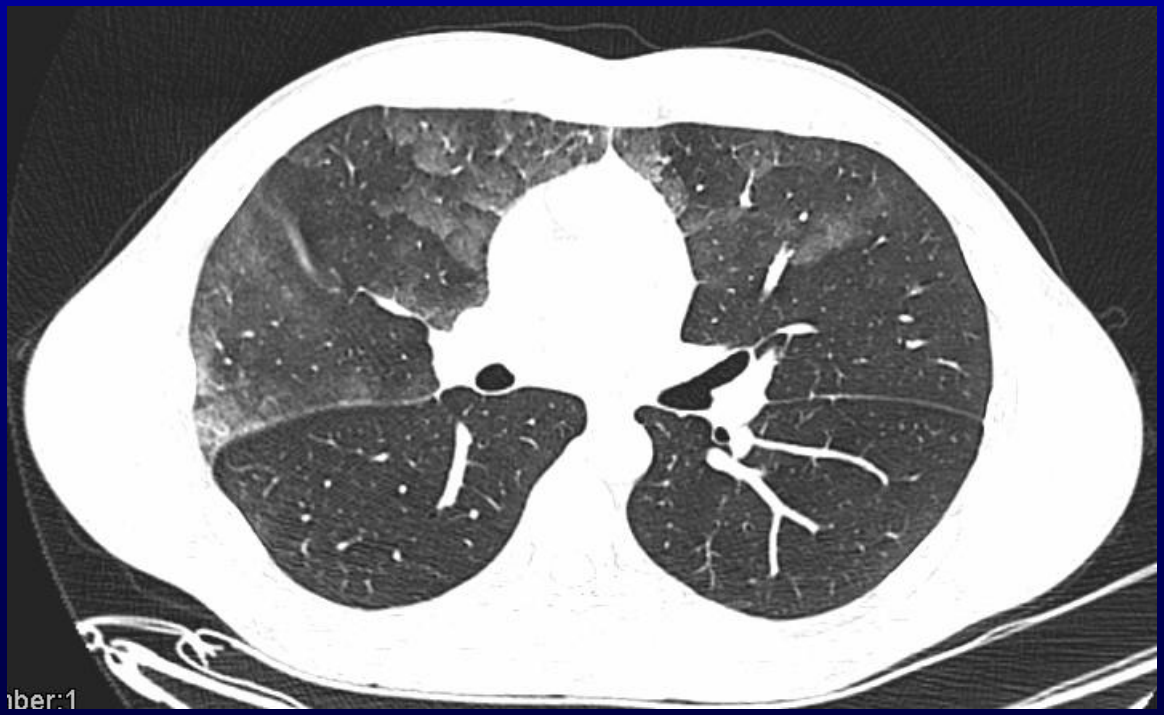
ıber:1

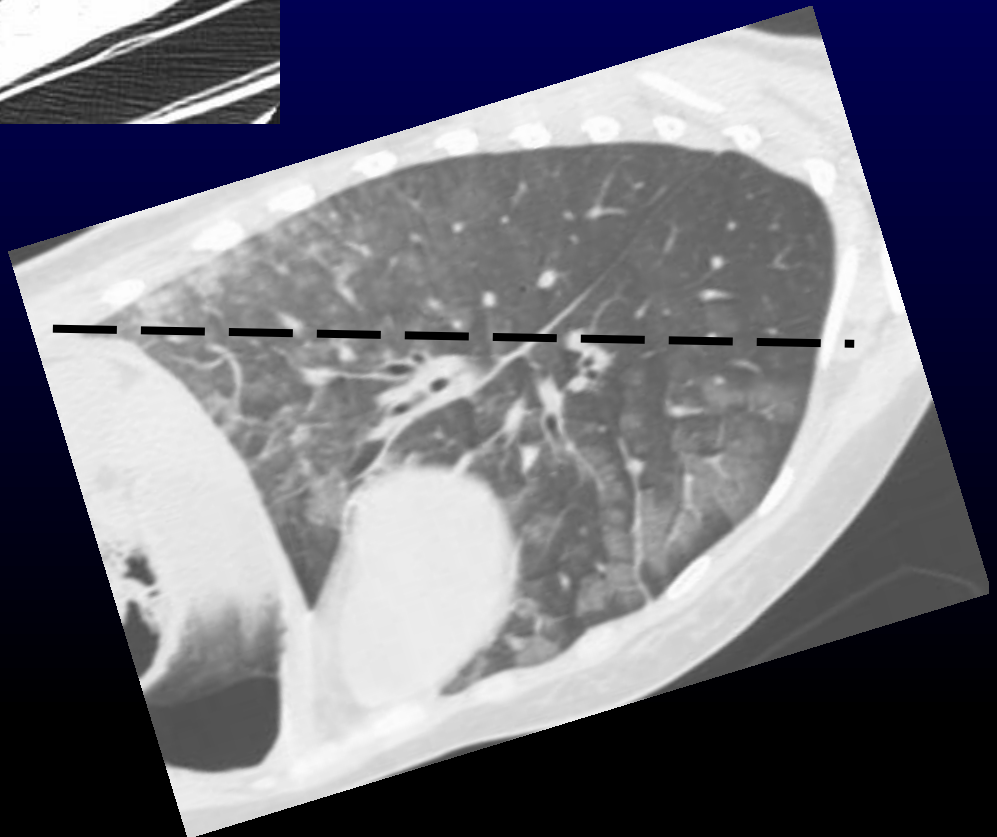

7 Octobre 2014

♂ 73 ans, HTA sous IEC (périndopril), Ancien plongeur pro

Plongée 38’ / 50 m (épave le Togo), nouvelle combinaison semi-étanche

Au cours de la remontée :

- ✓ impression que son détendeur se durcit
- ✓ puis dyspnée au palier croissante
- ✓ se sent mieux en position horizontale

En surface :

- ✓ dyspnée majeure + toux + crachats sanglants
- ✓ impression de mort imminente
- ✓ extraction + O_2 très rapide

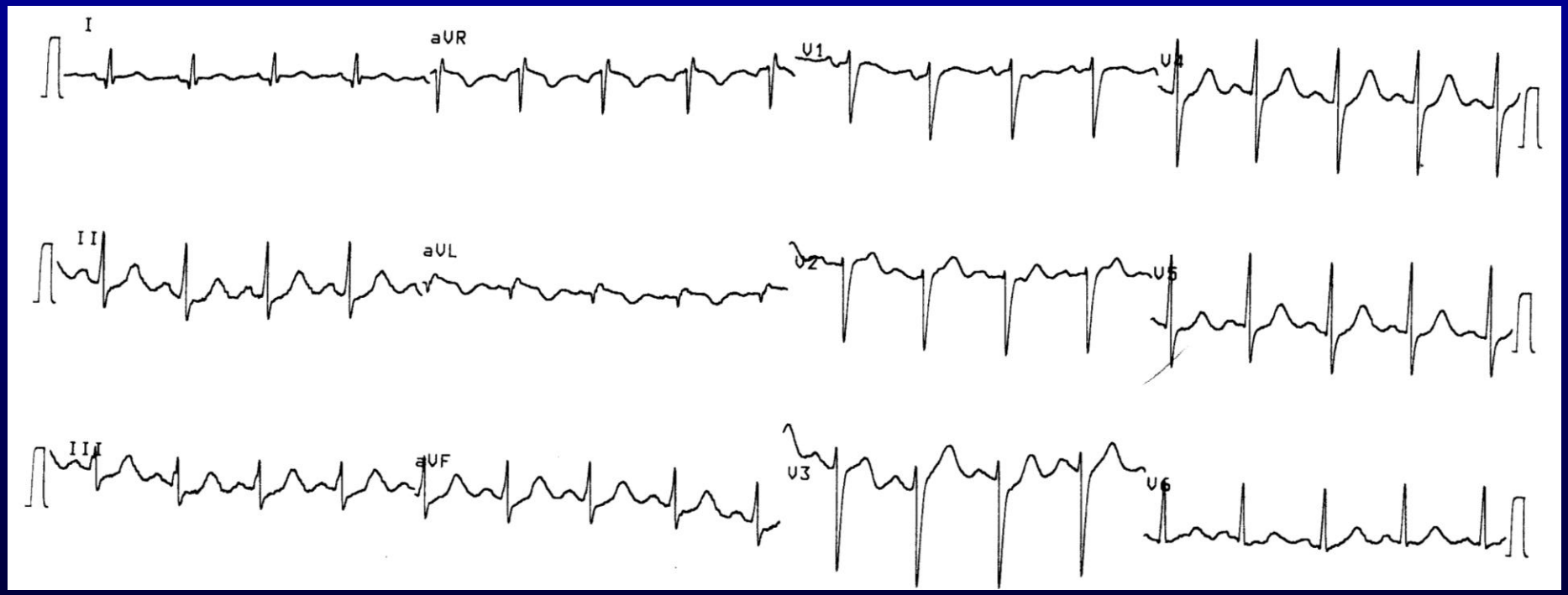

Myoglobine	* 113	µg/L	28	à	72
ElectroChimiLuminescence Cobas 6000					
Troponine T hs	* 411	ng/L	inf. à 14		
ElectroChimiLuminescence Cobas 6000					
NT- Pro BNP	* 4 146	ng/L	inf. à 241		
(partie N-terminale du Peptide natriurétique B)					
ElectroChimiLuminescence Cobas 6000					

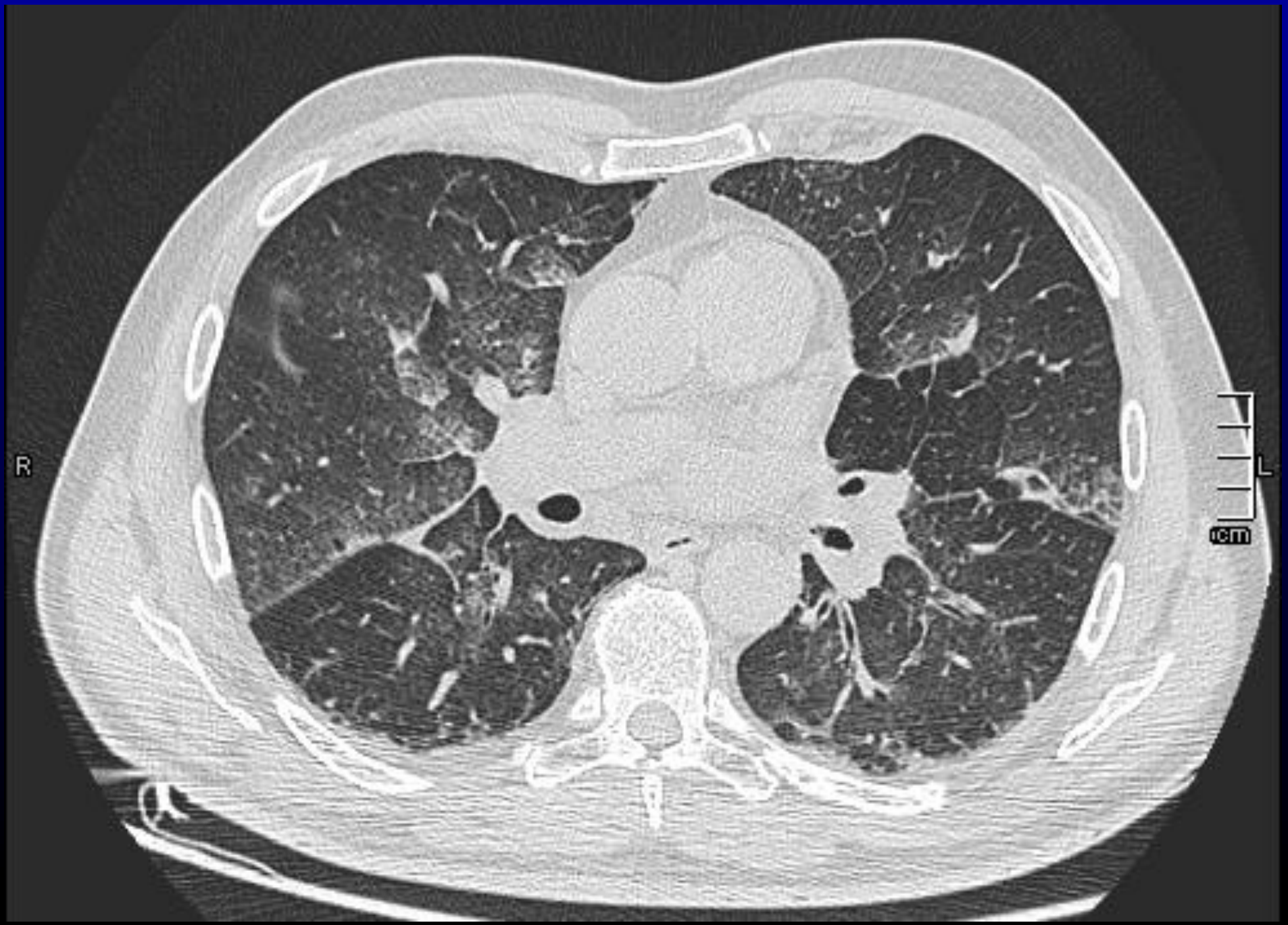
R
L
cm

Echo cardio : FEVG 45% avec hypo-akinésie antéro-médiane

Coronarographie : Normale

Ventriculographie Gauche : hypokinésie modérée antéro-latérale

Recherche de Shunt droite-gauche : Négative

$\Rightarrow$ Σd « Tako Tsubo like »

OPI si :

↗ Gradient de P° transmurale

- ↗ P° capillaire
- ↘ P° alvéolaire

↗ Perméabilité
de la mb alvéolo-capillaire

↘ Réabsorption lymphatique

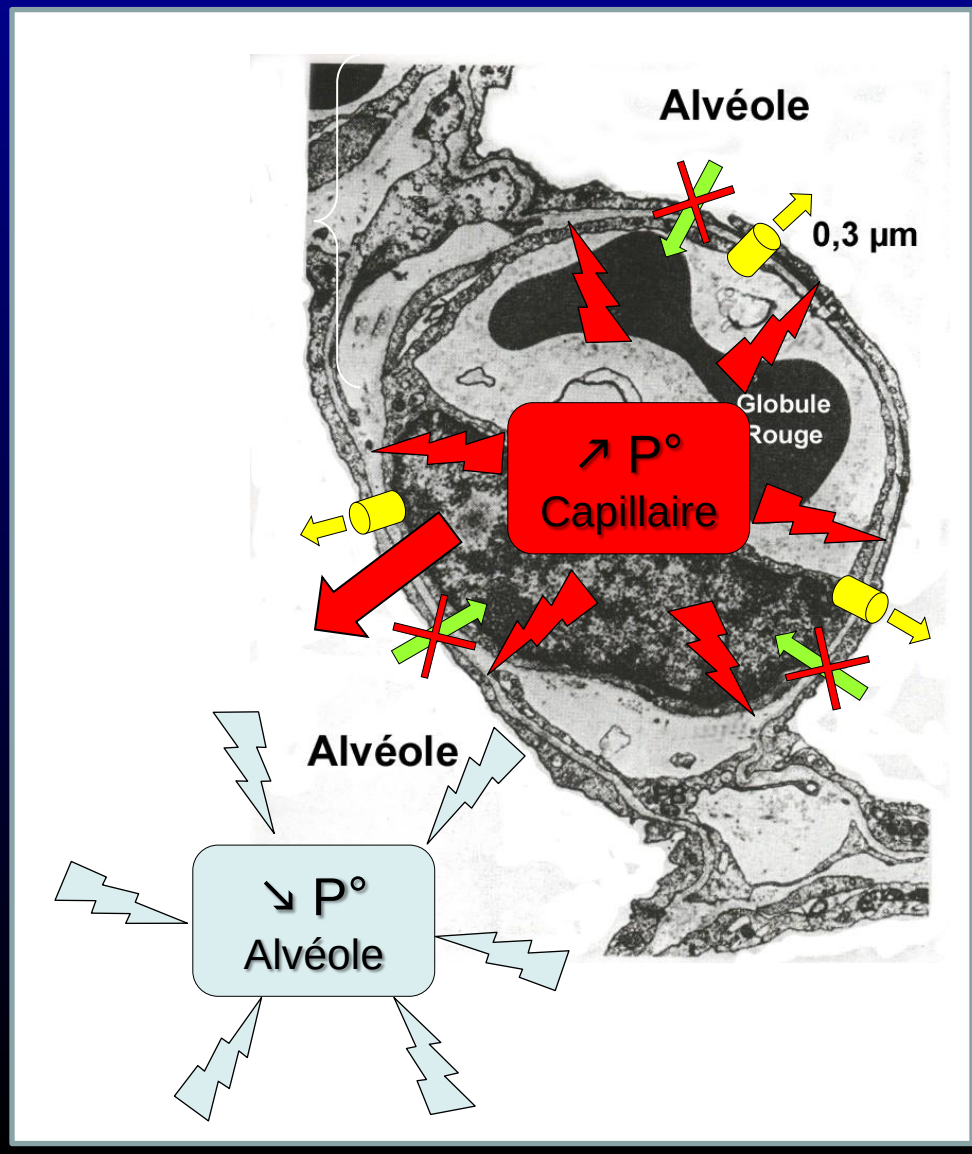

Et chez le pilote ?

Immersion

Froid

Anxiété, stress

O_2

AINS ?

Bulles

↗ P° hydrostatique

VC systémique

↗ Catécholamines

Lésions membrane alvéolo-capillaire

ANP

✓ Variations de G ?

✓ Redistribution plasmatique par le pantalon anti G ?

monaire

Dysfonction VG

↗ P° Cap Pulmonaires

Stress failure

Variations des P° Alvéolaires

✓ Hypoxie ?

↗ Débit ca les

(réseau veineux)

P° inspiratoire > P° expiratoire

Modificat

Centre

✓ Contraintes ventilatoires ?

Exercice physique

Remontée

Ventilation en charge



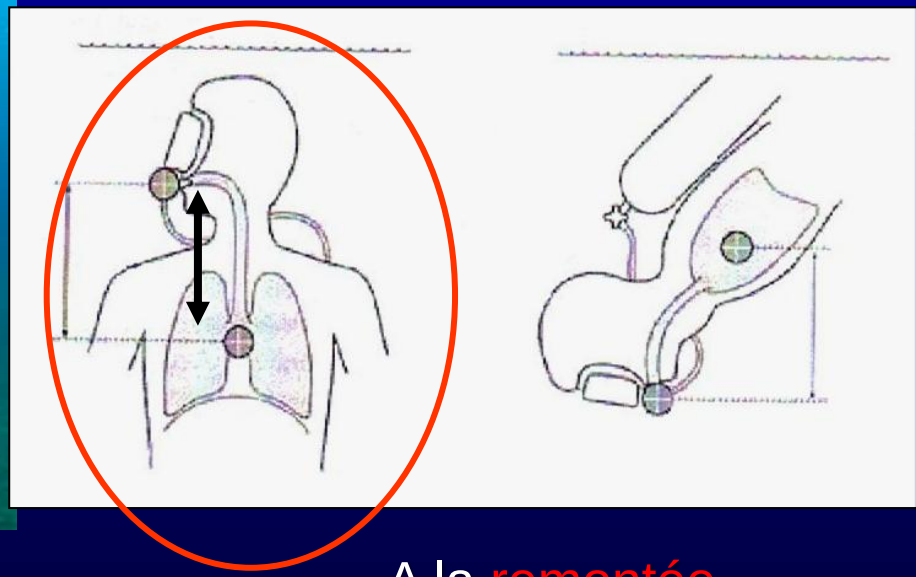

A la remontée
(détendeur en bouche)

P° insp > P° exp

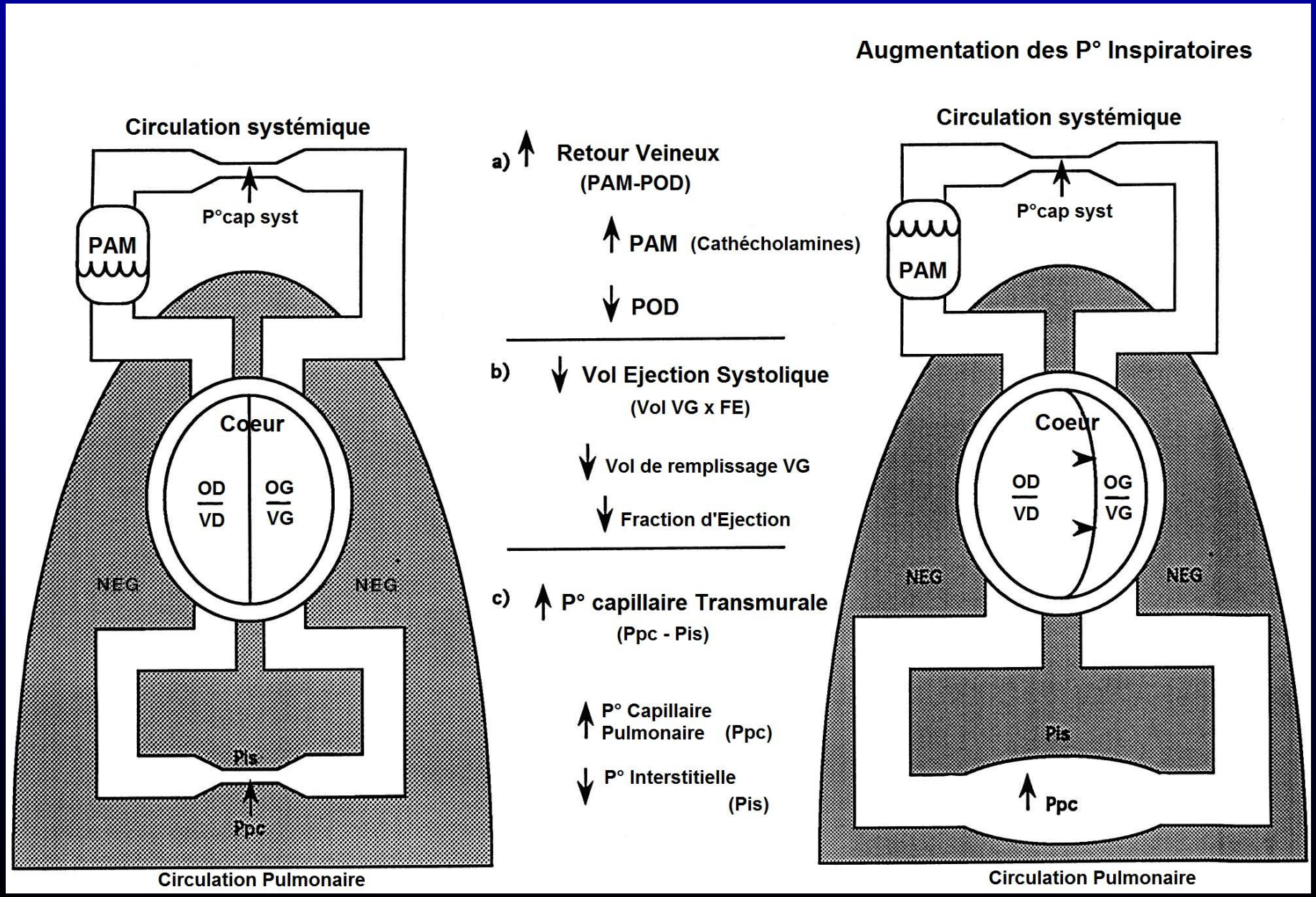

Schwartz D & Col. Negative Pressure Pulmonary Hemorrhage. CHEST 1999

Merci pour votre attention